



SURCE

SELEÇÃO UNIFICADA PARA RESIDÊNCIA
MÉDICA DO ESTADO DO CEARÁ

RESIDÊNCIA MÉDICA 2015

CADERNO DE QUESTÕES

DATA: 16 DE NOVEMBRO DE 2014.

PROGRAMA COM PRÉ-REQUISITO: CIRURGIA GERAL

ESPECIALIDADES: Cirurgia de Cabeça e Pescoço; Cirurgia do Aparelho Digestivo; Cancerologia Cirúrgica; Cirurgia Cardiovascular; Cirurgia Pediátrica; Cirurgia Plástica; Cirurgia Torácica; Cirurgia Vascular; Coloproctologia; Endoscopia; Mastologia; Medicina Intensiva; Urologia

INSTRUÇÕES

Prezado(a) Participante,

Para assegurar a tranquilidade no ambiente de prova, bem como a eficiência da fiscalização e a segurança no processo de avaliação, lembramos a indispensável obediência aos itens do Edital e aos que seguem:

01. Deixe sobre a carteira **APENAS caneta transparente e documento de identidade**. Os demais pertences devem ser colocados embaixo da carteira em saco entregue para tal fim. Os **celulares devem ser desligados** antes de guardados. O candidato que for apanhado portando celular será automaticamente eliminado do certame.
02. Anote o seu número de inscrição e o número da sala, na capa deste Caderno de Questões.
03. Antes de iniciar a resolução das 50 (cinquenta) questões, verifique se o Caderno está completo. Qualquer reclamação de defeito no Caderno deverá ser feita nos primeiros 30 (trinta) minutos após o início da prova.
04. Ao receber o Cartão-Resposta, confira os dados do cabeçalho. Havendo necessidade de correção de algum dado, chame o fiscal. Não use corretivo nem rasure o Cartão-Resposta.
05. A prova tem duração de **4 (quatro) horas** e o tempo mínimo de permanência em sala de prova é de **2 (duas) horas**.
06. É terminantemente proibida a cópia do gabarito.
07. Os participantes poderão solicitar cópia de seu Cartão-Resposta, digitalizado, conforme previsto no subitem 14.12 do Edital da SURCE.
08. Ao terminar a prova, não esqueça de assinar a Ata de Aplicação e o Cartão-Resposta no campo destinado à assinatura e de entregar o Caderno de Questões e o Cartão-Resposta ao fiscal de sala.

Atenção! Os três últimos participantes só poderão deixar a sala simultaneamente após a assinatura da Ata de aplicação.

Boa prova!

Inscrição

Sala

Seleção Residência Médica 2015

01. Sra. Joana, de 58 anos, portadora de insuficiência renal crônica oligúrica, realiza diálise três vezes por semana, deverá ser submetida a uma gastrectomia subtotal por adenocarcinoma de antro. No pré-operatório, qual das opções abaixo relacionadas representa o exame que NÃO tem importância na avaliação e preparo dessa paciente?
- A) Sumário de Urina.
 - B) Eletrólitos séricos.
 - C) Eletrocardiograma.
 - D) Hemograma completo.
02. Mulher de 75 anos, portadora de HAS (compensada por uso de três medicações), DM e história de AVC há 3 anos com sequelas de hemiplegia à esquerda, deverá ser submetida a colecistectomia por videolaparoscopia eletiva. Segundo a Sociedade Americana de Anestesiologia (ASA), qual a sua classificação?
- A) II
 - B) III
 - C) IV
 - D) V
03. Homem de 70 anos, hipertenso em uso de hidroclorotiazida (50mg/dia) é admitido com letargia, distensão abdominal e câimbras musculares após passar 3 dias com intolerância alimentar e vômitos frequentes. Exame físico: FC - 120ppm, PA - 100 x 70 mmHg, mucosas ressecadas e turgor de pele diminuído, ACP - normal, Abdome - distendido, flácido, RHA diminuídos. Ausência de edema periférico. Exames: Hb - 16 g/dL; Leucocitos - 11.200 sem desvio; Plaquetas - 200.000; Glicemia - 120 mg/dL; Na - 130 mEq/L; K - 2,0 mEq/L; CL - 95 mEq/L; Gasometria Arterial - pH:7.58; PaCO₂ - 48 mmHg; HCO₃⁻ - 44 mEq/L; BE - + 19 mEq/L.
- Sobre o caso acima marque a alternativa correta.
- A) A intervenção mais importante é a reposição de potássio.
 - B) A excreção renal de bicarbonato deve estar comprometida.
 - C) A hipocalemia será corrigida conforme o distúrbio acidobásico seja resolvido, não necessitando reposição imediata.
 - D) Caso não haja melhora com o tratamento inicial, a hemodiálise está indicada para restabelecimento do VSAE (volume de sangue arterial efetivo).
04. Sr. Rafael, 45 anos, asmático, foi submetido à laparotomia exploradora de urgência. No primeiro dia de pós-operatório, relata bastante dor limitando a ventilação pulmonar, sua respiração é superficial, à ausculta pulmonar apresenta sibilos difusos. Solicitou-se gasometria arterial que evidenciou pH = 7,21; PaO₂ = 75mmHg; PaCO₂ = 58mmHg; Bicarbonato = 24mEq/L; StO₂ = 90%. Qual distúrbio acidobásico esse paciente apresenta?
- A) Acidose respiratória.
 - B) Alcalose metabólica.
 - C) Acidose metabólica.
 - D) Acidose mista.
05. Raul, 35 anos, portador de insuficiência renal crônica (IRC), em hemodiálise três vezes por semana, é vítima de acidente automobilístico. Chega ao Pronto Socorro politraumatizado, com vias aéreas pérvias, inspeção torácica sem alterações, ausculta pulmonar normal bilateral. Apresenta-se pálido, sudorético, extremidades frias, com tempo de enchimento capilar prolongado, pressão arterial 80x60mmHg, frequência de pulso 138bpm. Diante do quadro clínico apresentado, qual a conduta inicial para esse paciente?
- A) Administração de 1 a 2 litros de cristalóide.
 - B) Administração de concentrado de hemácias O negativo.
 - C) Punção de acesso central para medição de pressão venosa central.
 - D) Realização de ultrassonografia direcionada para o trauma (FAST).

06. Sr. Adailton, 67 anos, no segundo dia de pós-operatório de colestomia direita, apresenta infarto agudo do miocárdio com supra-desnívelamento de segmento ST, associado a hipotensão (Pressão Arterial 80x50mmHg), frequência cardíaca 110 bpm, taquipneia, hipoperfusão cutânea e oligúria. A Pressão venosa central do paciente é 6mmHg, a ausculta pulmonar apresenta murmúrio vesicular universal bilateral, sem ruídos adventícios. A hemoglobina de hoje é 10,2g/dL.
Diante do exposto, qual a conduta imediata a ser tomada para esse paciente?
- A) Infusão de dobutamina.
 - B) Infusão de noradrenalina.
 - C) Administração de cristalóide.
 - D) Administração de concentrado de hemácias.
07. Sra. Joana, 41 anos, com passado de Trombose Venosa Profunda de membro inferior direito, irá se submeter a histerectomia. Foi programado uso de dispositivos de compressão pneumática no intra-operatório. Na abordagem pré-operatória, qual outro cuidado está mais indicado para essa paciente?
- A) Heparina regular em infusão contínua via intravenosa.
 - B) Heparina de baixo peso molecular via subcutânea.
 - C) Implante de filtro de veia cava inferior.
 - D) Uso de Warfarina via oral.
08. Sr. Francisco, 65 anos, portador de insuficiência cardíaca congestiva e fibrilação atrial, apresenta-se com quadro de dor abdominal e diarreia sanguinolenta. Imagens de tomografia computadorizada revelam espessamento de parede de intestino grosso. Qual o próximo exame complementar recomendado para elucidar o diagnóstico do referido paciente?
- A) Colonoscopia.
 - B) Arteriografia mesentérica.
 - C) Radiografia simples de abdômen.
 - D) Ressonância magnética de abdômen.
09. Paciente masculino, 67 anos, obeso mórbido, tabagista, submetido a esofagectomia trans-hiatal por megaesôfago, grau IV, com ascensão de tubo gástrico, evoluindo no 5º pós-operatório com tosse produtiva, taquidispneia, pico febril de 38°C e confusão mental. Ao exame, encontra-se febril, com FC de 112 bpm, FR de 24 irpm, com ausculta cardíaca com RC, 2T, BNF e ausculta pulmonar com murmúrio vesicular diminuído em 1/3 inferior do hemitórax direito associado com roncos esparsos à direita. Leucograma evidenciava 13.000 mm³ leucócitos com 89% de segmentados e 8% de bastões. A melhor opção de tratamento para esse paciente é:
- A) realização de tomografia abdominal, jejum e início de nutrição parenteral total.
 - B) realização de exploração da ferida operatória e coleta de sumário de urina e de urocultura.
 - C) realização de ultrassonografia abdominal e drenagem percutânea guiada sonograficamente.
 - D) realização de toailete pulmonar agressiva, coleta do escarro para cultura e antibioticoterapia.
10. Paciente de 65 anos, masculino, internado por trauma abdominal fechado secundário a colisão de automóvel, foi submetido à laparotomia exploradora associada à esplenectomia parcial inferior. Evoluiu satisfatoriamente bem até a retirada da sonda vesical de demora no 6º PO, quando passou a apresentar confusão mental. No 7º PO, apresentou pico febril de 39°C associado a calafrios. Ao exame, encontrava-se febril, taquicárdico, AP com MVU sem ruídos adventícios, abdome flácido, pouco doloroso à palpação difusamente, com ferida operatória limpa e seca.
Em relação ao caso, o provável agente etiopatogênico e o melhor tratamento respectivamente são:
- A) Enterobacter e Imipenem.
 - B) Klebsiella e Gatifloxacino.
 - C) Escherichia coli e Ceftriaxona.
 - D) Proteus mirabilis e Piperaciclina-Tazobactan.

11. Paciente de 64 anos, sexo feminino, é submetida a uma duodenopancreatectomia por um adenocarcinoma de cabeça do pâncreas. Evolui com fístula pancreática, abscesso intra-abdominal e sepse, pelo qual é mantida na UTI. Após trinta dias, tendo feito uso de vários esquemas de antibioticoterapia, persiste com febre, motivo pelo qual é solicitada hemocultura. Com relação às possíveis causas dessa febre persistente e ao resultado da hemocultura, pode-se afirmar:
- A) Bacilos gram-negativos anaeróbicos é a regra nesse tipo de infecção.
 - B) Hemocultura cresceu *Acinetobacter* e o antibiótico recomendado deve ser o aztreonam.
 - C) *Pseudomonas* e *Acinetobacter* são espécies frequentes e quase sempre resistentes aos antibióticos.
 - D) Hemocultura cresceu *Stenotrophomonas maltophilia* e o antibiótico recomendado deve ser o imipenem.
12. Homem de 25 anos é trazido pela equipe do SAMU vítima de lesão por arma branca (punhal) em precórdio e outra em hemitórax E no 4^o EIC, linha axilar anterior. Exame: sudoreico, taquicárdico, taquipneico e hipotenso (PA: 80x50mmHg). Exame do tórax: ausculta pulmonar - murmúrio vesicular diminuído a E. ausculta cardíaca - taquicardia com bulhas hipofonéticas. Após infusão de cristaloides: PA:100x60mmHg.
Qual a conduta?
- A) Rx do tórax.
 - B) Esternotomia.
 - C) Pericardiocentese.
 - D) Drenagem do tórax.
13. Um homem de 27 anos sofreu um acidente automobilístico ficando preso às ferragens por 2 h. Após a retirada, foi levado à unidade de emergência onde foi admitido com sinais de choque, dor abdominal e abrasões no hemitórax direito e quadrante superior direito do abdômen. Após avaliação inicial e reanimação, o paciente apresentou estabilidade hemodinâmica. O Ultrassom FAST evidenciou moderada quantidade de líquido na cavidade abdominal. Em seguida, foi submetido à tomografia computadorizada do abdômen com contraste que evidenciou laceração no segmento VI e VII de 4 cm de profundidade e 8 cm de comprimento, aproximadamente. A melhor conduta nesse caso é:
- A) Arteriografia hepática e embolização.
 - B) Laparotomia exploradora e hepatorrafia.
 - C) Tratamento conservador não operatório.
 - D) Laparotomia exploradora e packing hepático.
14. Um rapaz de 17 anos foi atingido por vários projéteis de arma de fogo durante um assalto. Na admissão, estava consciente, respirando sem dificuldades, GSC 15 e com os seguintes sinais vitais: FR 25irpm, pulso 100/min, PA 100/60mmhg e SaO₂ 95%. Ao exame físico do abdômen, nota-se orifício de penetração de um dos projéteis na região periumbilical sem orifício de saída e dor à palpação profunda do abdômen. O ultrassom FAST evidenciou pequena quantidade de líquido no quadrante superior direito. Foi realizado lavado peritoneal diagnóstico que mostrou presença de bile e amilase. Decidiu-se por realizar uma laparotomia exploradora que identificou as seguintes lesões: laceração com ruptura duodenal de 75% do diâmetro visceral na segunda porção com envolvimento do confluente hepato-bilio-pancreático. De acordo com o quadro acima determine que exame complementar poderia ter elucidado o diagnóstico e qual a melhor opção cirúrgica para tratamento.
- A) CT com contraste oral e venoso e duodepancreatectomia.
 - B) Duodenografia e duodenorrafia com descompressão duodenal lateral.
 - C) Duodenografia e diverticulização duodenal, duodenorrafia com descompressão duodenal lateral.
 - D) CT com contraste oral e venoso e exclusão pilórica, duodenorrafia com descompressão duodenal lateral.
15. Qual das seguintes situações constitui a melhor indicação para cirurgia na pancreatite aguda?
- A) Mulher de 25 anos com quadro de dor abdominal em barra há 3 dias vômitos e icterícia.
 - B) Mulher de 55 anos, com quadro necrose pancreática em NPT há 30 dias e febre há quatro dias.
 - C) Mulher com pancreatite aguda realizou tomografia evidenciando necrose de 60% do corpo pancreático.
 - D) Homem com história de pancreatite alcoólica há 3 semanas com tomografia mostrando coleção de aspecto cístico de 6 cm retrogástrica.

16. Um rapaz de 28 anos perde o controle do carro que conduzia em alta velocidade e choca-se contra um poste. Foi socorrido pelo SAMU que fez o primeiro atendimento e o levou ao pronto-socorro. Na admissão, referiu que não usava o cinto de segurança, queixava-se de dor abdominal e falta de ar. Ao exame físico, a ausculta pulmonar mostrou diminuição no murmúrio vesicular à esquerda. Havia escoriações na região anterior do tórax e abdômen à esquerda e dor à palpação profunda do abdômen no quadrante superior esquerdo. O exame radiológico do tórax em AP revelou borramento e elevação da cúpula diafragmática esquerda.

Relacione a opção mais adequada da sequência de exames complementares para diagnóstico definitivo.

- A) Passagem de sonda nasogástrica, radiografia do tórax em AP e videotoracoscopia.
- B) Passagem de sonda nasogástrica, radiografia do tórax em AP e laparotomia exploradora.
- C) Estudo contrastado do tubo digestivo, tomografia computadorizada e videolaparoscopia.
- D) Estudo contrastado do tubo digestivo, tomografia computadorizada e laparotomia exploradora.

17. Homem de 64 anos comparece à emergência com dor abdominal intensa e súbita em todo o abdome, principalmente, à palpação do epigástrio há cerca de 8 horas. HPP: história de 2 meses de dor epigástrica constante de leve intensidade e perda de peso de 6 kg. Realizou laparotomia de urgência que evidenciou úlcera pré-pilórica perfurada de 0,8 cm e líquido livre peritonial. Na ocasião, foi realizado debridamento das bordas e refiação da lesão.

Após a recuperação pós-operatória, qual a recomendação mais importante para esse paciente?

- A) Evitar alimentos ácidos, café e cigarro.
- B) Providenciar análise histopatológica.
- C) Realizar terapia para *H. pylori*.
- D) Proibir uso de DAINES.

18. Homem de 62 anos, diabético, hipertenso, tabagista de 02 maços/dia há 40 anos procurou emergência no hospital com dor abdominal intensa, principalmente no mesogastro, há aproximadamente 1h, associado a episódios diarreicos com sangue, além de leve distensão abdominal. Paciente relata que a dor se iniciou subitamente de forma intensa e não cedeu com paracetamol. No momento, paciente se encontra com desidratação (++/4+), afebril, com abdome levemente distendido, pouco hipertimpânico, pouco doloroso à palpação profunda, sem sinais de irritação peritoneal. Relata uso diário de antiarrítmico por fibrilação atrial crônica. Realizou exames que revelaram Leucometria 21.000 mm³ com 6% de bastões, Ureia: 65 mg/dl; Creatinina: 1,4 mg/dl; Na: 145 mEq/l; K: 5,3mEq/l e gasometria arterial pH= 7,31; PCO₂= 26; PO₂= 74; bic= 12; BE= -8,0; Sat= 96%. Rx simples de abdome em ortostase evidencia alças intestinais repletas de líquidos, com sinais de edema de parede. Rx de tórax normal. Paciente foi submetido à laparotomia exploradora tendo como achado isquemia do hemicólon direito e todo o intestino delgado. Baseado no caso, a melhor conduta inicial é:

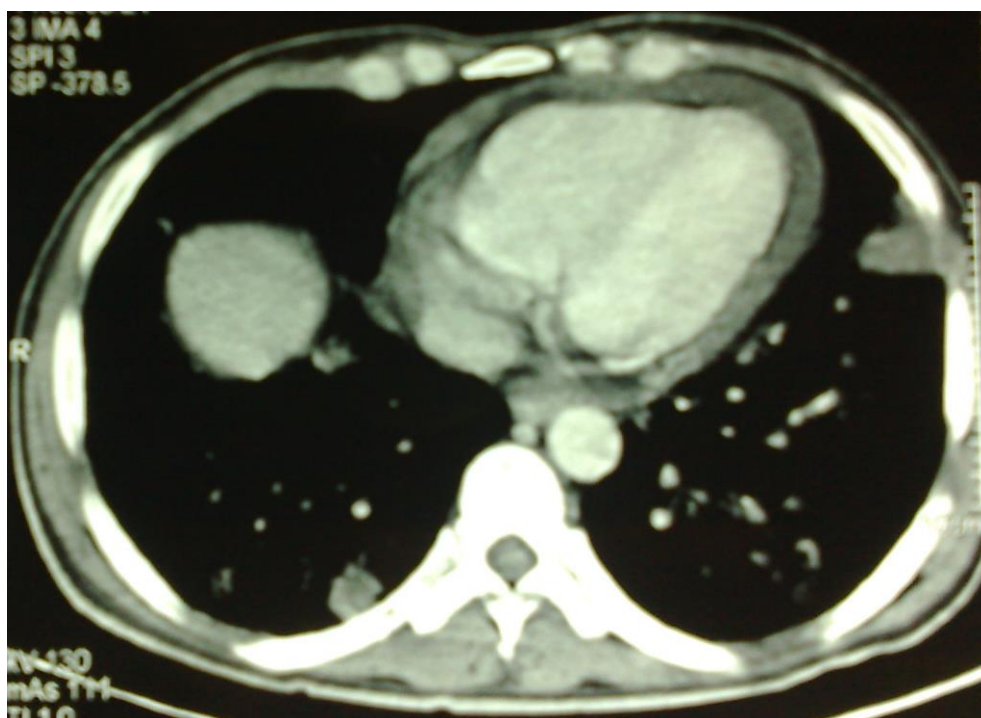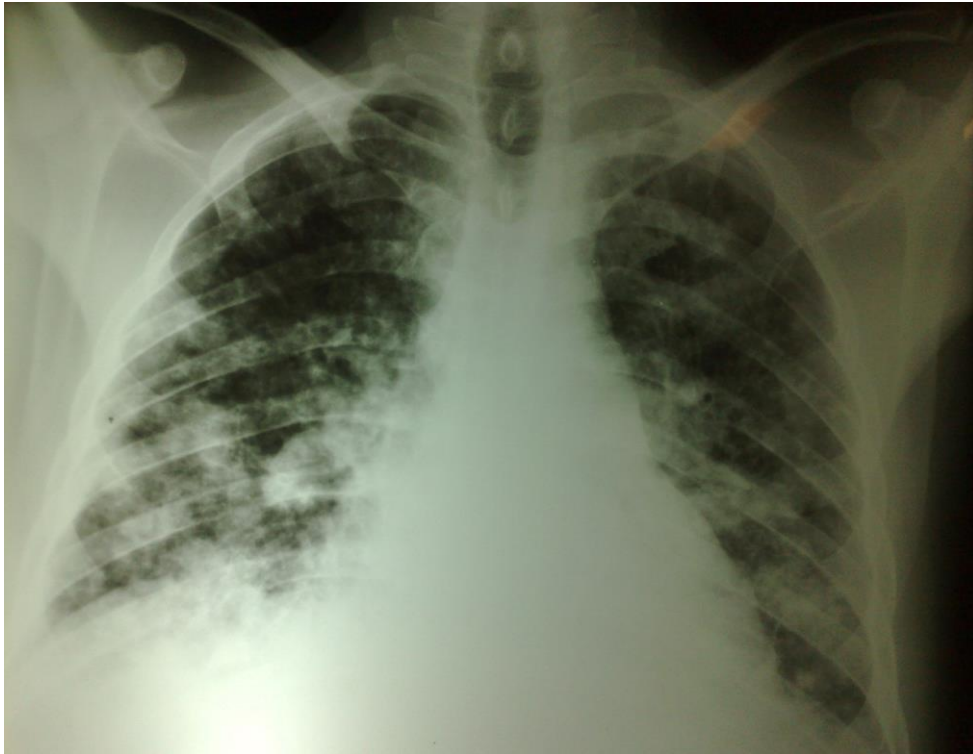- A) arteriotomia mesentérica superior como local de anastomose distal de uma ponte com veia autógena.
- B) tromboembolotomia da artéria mesentérica superior mesmo na vigência de doença arterial crônica.
- C) ressecção total do intestino delgado e hemicolectomia direita, independentemente do grau de necrose.
- D) fechamento da celiotomia, início de antibioticoterapia e reoperação em 24 a 36 horas para avaliação de necrose.

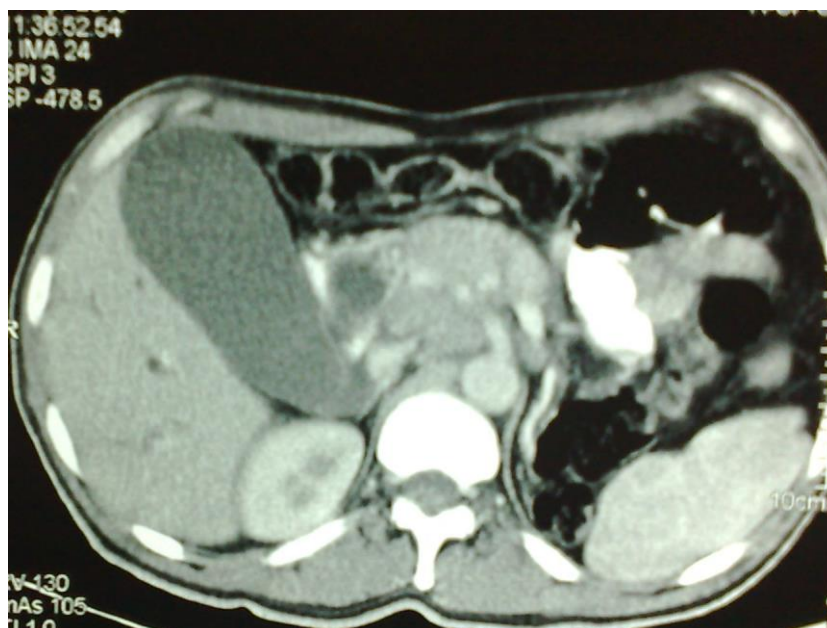19. Mulher de 72 anos, diabética controlada com hipoglicemiantes orais, refere episódios recorrentes de dor em hipocôndrio direito (HD) com irradiação para o dorso, há mais de 1 ano. Procurou pronto-atendimento com queixa de há 05 dias apresentar dor intensa em HD associado a náuseas, vômitos e febre intermitente de até 38,5°C. Ao exame, encontra-se discretamente ictérica, febril, desidratada (++/4+) com abdome doloroso à palpação em HD, com presença de massa dolorosa palpável nesta topografia e sinal de Murphy presente. Foi realizada avaliação bioquímica que evidenciou leucometria 15.800 mm³ com 8% de bastões, PCR 105 mg/dl, bilirrubina total 2,3 mg/dl, bilirrubina direta 1,3 mg/dl, AST 35 u/l, ALT 39 u/l, Fosfatase Alcalina 89 u/l, GGT de 35 u/l. Foi solicitado ultrassom abdominal que revelou vesícula biliar de paredes espessadas com litíase biliar encravada no infundíbulo e presença de coleção perivesicular. Qual a melhor conduta em relação ao caso?

- A) Indicar tratamento clínico expectante.
- B) Realizar colecistostomia percutânea de urgência.
- C) Realizar colecistectomia videolaparoscópica de urgência.
- D) Indicar realização de colecistectomia parcial convencional.

20. Homem de 78 anos com queixa de disfagia, deglutição seguida de tosse e história de dois episódios de pneumonia recente. Refere episódios de regurgitação e rouquidão. Não apresenta doença pulmonar prévia. O esofagograma mostra saculação com trajeto para-esofágico cervical de 4 cm. Essa herniação usualmente origina-se acima das fibras de qual dos seguintes músculos?
- A) Tirofaríngeo.
 - B) Cricofaríngeo.
 - C) Constrictor médio.
 - D) Constrictor superior.
21. Mulher de 35 anos, com quadro de disfagia de longa data, vem apresentando restrição alimentar progressiva que iniciou para líquidos e atualmente apresenta regurgitação de alimentos deglutidos, principalmente à noite. Refere perda de 13 kg no último ano. Realizou endoscopia que identificou resíduo alimentar esofágico, dilatação esofágica e passagem do endoscópio sem dificuldade para a câmara gástrica que apresentava aspecto normal. Qual dos seguintes tratamentos paliativos apresenta melhor resultado a longo prazo, associado à menor taxa de complicações?
- A) Dilatação esofágica com balão.
 - B) Injeção de toxina botulínica.
 - C) Cardiomiectomia de Heller.
 - D) Esofagectomia trans-hiatal.
22. Mulher de 45 anos, obesa, é referenciada para ambulatório especializado com queixa de fraqueza, adinamia e tontura ao se levantar, que vem piorando há 2 meses. No último mês, vem apresentando episódios de evacuações bastante escurecidas e, na última semana, vem apresentando disfagia para sólidos. Nega anorexia. Perdeu 3 Kg no último mês. Exame físico: palidez cutâneo-mucosa. Endoscopia digestiva alta: lesão de 4cm em fundo gástrico, próximo ao cárdia, de aspecto submucoso com focos de fibrina e coágulos sugerindo sangramento recente. Em relação ao caso descrito, marque a alternativa correta.
- A) O tratamento adequado consiste em gastrectomia parcial proximal com linfadenectomia.
 - B) A melhor opção cirúrgica é a ressecção local laparoscópica com preservação do esôfago.
 - C) A biopsia endoscópica se impõe para descartar adenocarcinoma de junção esôfago-gástrica.
 - D) Na propedêutica, a ultrassonografia endoscópica é mais essencial que a tomografia de abdome.
23. Os gastrinomas são tumores que podem acometer várias partes do trato digestivo, tem como principais sintomas dor abdominal e diarreia e, ocasionalmente, cursam com a formação de úlceras pépticas devido à hipersecreção ácida gástrica. Qual a localização mais frequente e qual o exame mais eficaz para o diagnóstico?
- A) Pâncreas e TC de abdômen.
 - B) Duodeno e endoscopia digestiva alta.
 - C) Pâncreas e cintilografia para receptores de somatostatina.
 - D) Duodeno e cintilografia para receptores de somatostatina.
24. Homem de 64 anos, portador de hepatopatia crônica por infecção pelo vírus da hepatite B, há 10 anos, vem apresentando dor em hipocôndrio direito e perda de peso. Realizou tomografia abdominal que mostrou nódulo hepático de 4 cm, no segmento VI, hipervascularizado na fase arterial e pouca captação de contraste na fase venosa e de equilíbrio, ausência de dilatação biliar. Qual o diagnóstico provável?
- A) Hepatocarcinoma.
 - B) Colangiocarcinoma.
 - C) Hepatoblastoma.
 - D) Hemangioma.
25. Qual das opções abaixo relacionadas representa uma situação de CONTRAINDICAÇÃO absoluta para o transplante renal?
- A) Sorologia para citomegalovírus positiva.
 - B) Insuficiência coronariana com necessidade de revascularização miocárdica.
 - C) Adenocarcinoma gástrico classificado como T3N0M0 operado há 01 ano.
 - D) Sorologia positiva para o vírus da imunodeficiência humana adquirida (HIV +).

26. Mulher de 63 anos foi diagnosticada DM há 04 meses quando observou início de perda de peso sem motivo aparente. Evoluiu com hiporexia, que se associou a dor surda em andar superior do abdome. Há 15 dias, iniciou quadro de icterícia progressiva associada à colúria franca. Procurou assistência médica com perda de 12 Kg, dos 72 Kg habituais. No momento do exame, encontrava-se distrófica, icterícia (++++/4+), afebril, com ausculta cardíco-pulmonar fisiológica e abdome escavado com massa palpável em hipocôndrio direito, indolor e móvel aos movimentos respiratórios. Não apresentava linfadenopatias palpáveis. Realizou avaliação bioquímica compatível com Hb 10,2 mg/dl, leucócitos 12.200 mm³ com 9.800 neutrófilos, AST 180 u/l, ALT 205 u/l, FA 407 u/l, GGT 763 u/l, e bilirrubina total de 21 mg/dl as custas de dieta. Paciente realizou ainda RX de tórax e TC de abdome superior que se encontram abaixo.





Conferir figura correspondente com melhor resolução no anexo (FIGURAS 1)

Baseado nas informações do caso e das imagens, a melhor conduta inicial para essa paciente é:

- A) Iniciar quimioterapia com 5-fluorouracil e radioterapia.
- B) Realizar PET-CT e biópsia transduodenal endoscópica.
- C) Confeccionar derivação biliodigestiva e gastro-enterostomia.
- D) Indicar gastroduodenopancreatectomia sem preservação pilórica.

27. Mulher de 32 anos, com história de colecistectomia por videolaparoscopia, há quatro anos. Na ocasião, evoluiu com fístula biliar que "fechou" após drenagem do leito biliar. Há 1 ano, vem apresentando quadro de dor em hipocôndrio direito ocasional, colúria e febre com calafrios. Realizou colangiografia por RNM que identificou múltiplas imagens na projeção das vias biliares hepáticas (segmentos II e III) sugestivas de cálculos e estenose cicatricial tipo Bismuth IV.

Qual o procedimento com melhor resultado a longo prazo, nesse caso?

- A) Colocação de prótese percutânea.
- B) Hepático-jejunostomia em "Y" de Roux.
- C) Hepático-jejunostomia com hepatectomia.
- D) Dilatação por CPRE e aposição de prótese auto-expansível.

28. Paciente do sexo feminino, 68 anos, apresentando quadro de icterícia progressiva há 18 dias, associado à náuseas, vômitos, dor abdominal no quadrante superior direito e perda de peso nos últimos 6 meses que não sabe quantificar. Há 6h, evoluiu com febre, calafrios e piora da dor em hipocôndrio direito, o que a fez buscar assistência médica. Ao chegar ao hospital, estava obnubilada, com PA de 80 x 40 mmHg, icterícia severa, pouco responsiva, com abdome doloroso em quadrante superior direito e sinal de Murphy positivo. Realizou exames que evidenciaram Hb 9,8 mg/dl, Ht 32%, leucócitos 18.900 mm³ com neutrofilia e 12% de bastões, AST 160 u/l, ALT 174 u/l, fosfatase alcalina 506 u/l, GGT 810 u/l, e bilirrubina total de 18 mg/dl às custas da fração direta. A ultrassonografia evidenciou dilatação de via biliar intra e extra-hepática com colédoco de 2,5 cm e distensão relevante da vesícula biliar.

Após a administração de antibioticoterapia e início de medidas para estabilização hemodinâmica, a melhor conduta é:

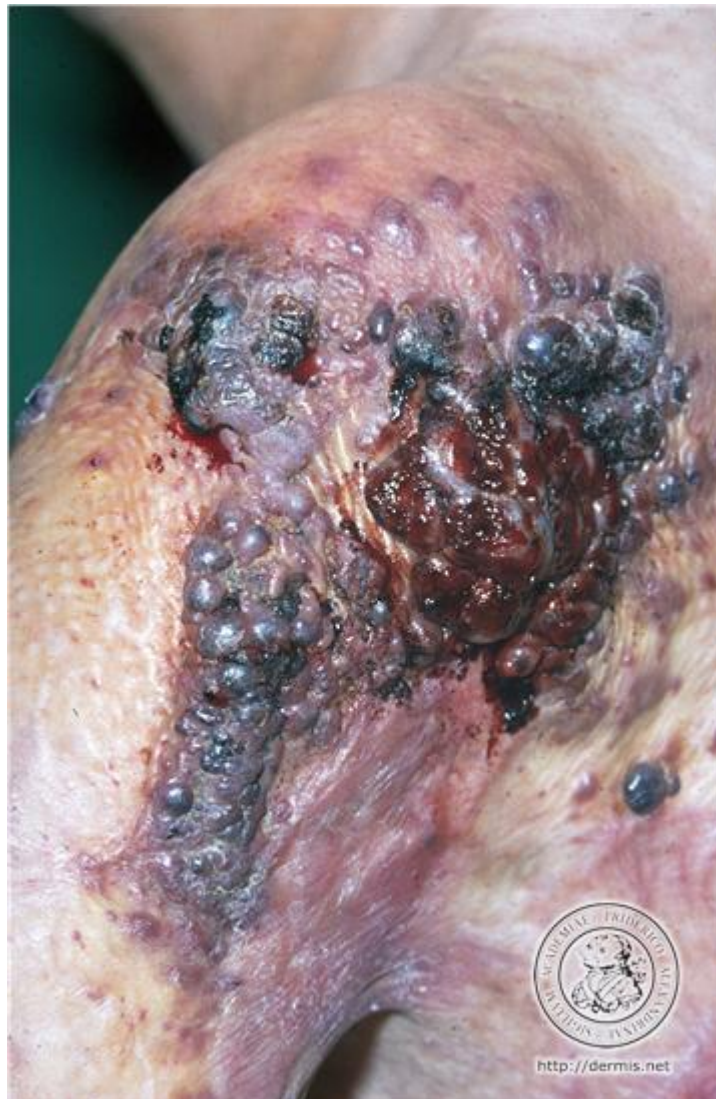- A) aguardar 48 a 72h para avaliação de resposta ao tratamento antibiótico.
- B) laparotomia de urgência com coledocotomia com dreno de Kehr.
- C) papilotomia transduodenal com extração de coledocolitíase.
- D) realização de CPRE com colocação de prótese endoscópica.

29. Paciente masculino, 43 anos, com cirrose hepática alcoólica, Child 12 e MELD 24, foi submetido a transplante hepático ortotópico. Evoluiu satisfatoriamente até o 7º pós-operatório, quando passou a apresentar dor abdominal difusa com irritação peritoneal discreta. Apresentou elevação abrupta dos níveis de transaminases que estavam em descenso, além de elevação das bilirrubinas. Foi então submetido a US Doppler do fígado e das vias biliares que evidenciou moderada quantidade de líquido peri-hepático além de trombose de artéria hepática. Além da complicação vascular, o mais provável é que tenha ocorrido:
- A) Fístula biliar.
 - B) Rejeição aguda.
 - C) Infecção por CMV.
 - D) Não função primária.
30. Paciente feminina, 45 anos, com queixas de constipação progressiva com início há mais de 10 anos. É procedente de Crateús-CE e já morou em casa de taipa e diz conhecer o mosquito “barbeiro”. Diz que já usou vários tipos de laxantes, mas é comum passar até 10 dias sem evacuar por não ter vontade. Já esteve no pronto-socorro várias vezes, onde foi submetida à clisteres evacuativos e até à extração manual de fecaloma. Foi encaminhada para serviço especializado para diagnóstico e tratamento adequado. Qual a sequência mais adequada no diagnóstico e tratamento da paciente?
- A) Eletromanometria, biópsia retal, colonoscopia e tratamento clínico com dieta a base de fibras e laxantes.
 - B) Sorologia para doença de Chagas, eletromanometria anorretal, colonoscopia, enema opaco e cirurgia de Duhamel modificada.
 - C) Sorologia para doença de Chagas, eletromanometria anorretal, enema opaco e retossigmoidectomia com anastomose baixa látero-lateral.
 - D) Sorologia para doença de Chagas, eletromanometria anorretal, tempo de trânsito intestinal e retossigmoidectomia com anastomose colorretal término-terminal.
31. Paciente masculino, 25 anos, sem queixas, procurou serviço médico porque suas três irmãs mais velhas tiveram polipose adenomatosa familiar, tendo todas sido operadas. A mais velha foi operada já com tumor no reto evoluindo com recidiva e óbito. As outras duas foram submetidas à colectomia total com preservação do reto e anastomose ileorretal. O paciente foi orientado a submeter-se à colonoscopia que revelou inúmeros pólipos variando de 3 a 7 cm de diâmetro, com maior densidade no reto e cólon esquerdo. Qual a opção que melhor define a polipose familiar e o tratamento mais adequado para o caso relatado?
- A) A polipose familiar é uma afecção hereditária ligada ao sexo e o tratamento mais adequado seria uma proctocolectomia total e ileostomia definitiva.
 - B) Na polipose, além dos inúmeros pólipos adenomatosos, há uma boa densidade de pólipos hamartomatosos e o tratamento é uma proctocolectomia total com bolsa ileal.
 - C) Na polipose adenomatosa atenuada, os pólipos variam de 0 a 100 pólipos; o tratamento é colectomia total com preservação do reto, após esterilização do mesmo por polipectomias.
 - D) A polipose adenomatosa familiar está diretamente relacionada ao gene APC que é um gene estimulador da formação de adenomas e o tratamento é uma proctocolectomia total com bolsa ileal.
32. Paciente masculino, 42 anos, com queixas de tenesmo e raias de sangue nas fezes com mais de 4 meses de evolução. Procurou serviço de Proctologia, onde após toque retal, foi constatado tumor situado 7 cm da borda anal, fixo, ocupando aproximadamente 2/3 da luz do reto. A biópsia feita de imediato revelou tratar-se de adenocarcinoma moderadamente diferenciado. Foi submetido a estadiamento completo e o Ultrassom tridimensional mostrou TU UT3, sem evidência de linfonodos, distando 2 cm da borda proximal dos esfíncteres. Qual a conduta mais adequada no tratamento do referido paciente?
- A) Neoadjuvância e amputação abdominoperineal do reto 8, semanas após o término da rádio e quimioterapia.
 - B) Neoadjuvância, re-estadiamento 8 semanas após e não operar, caso o Ultrassom 3D não demonstre mais lesão.
 - C) Neoadjuvância, re-estadiamento 8 semanas após e amputação do reto com colostomia definitiva, caso persista a lesão.
 - D) Neoadjuvância, re-estadiamento 8 semanas após e operar preservando os esfíncteres, caso o Ultrassom 3D não demonstre mais lesão.

33. Homem de 35 anos, com queixas de hematoquezia franca, porém esporádica há mais de 2 anos. Refere também prolapso progressivo, sendo que atualmente há necessidade de redução digital após cada evacuação. Refere constipação no passado, porém agora está evacuando diariamente. Foi submetido à retossigmoidoscopia flexível sem evidência de afecções no cólon esquerdo. Assinale a opção mais adequada com relação ao diagnóstico e tratamento.
- A) Fissura anal crônica com plicoma sentinela; tratamento é fissurectomia com esfínterectomia parcial.
 - B) Hemorroidas grau II e o tratamento é hemorroidectomia aberta ou hemorroidopexia mecânica.
 - C) Hemorroidas grau III e o tratamento é hemorroidopexia mecânica.
 - D) Hemorroidas grau IV e o tratamento hemorroidectomia aberta.
34. Criança, 8 anos de idade, sem comprometimento neurológico, apresentou três episódios de pneumonia nos seus dois primeiros anos de vida, sendo diagnosticada com doença do refluxo gastroesofágico por pHmetria esofágica e seriografia gastro-duodenal. Em seguida, foi tratada clinicamente desde orientações dietéticas até uso de inibidor de bomba de prótons (IBP) em dose máxima. Queixa-se ainda de episódios esparsos de pirose que, por sua vez, pioram em frequência e intensidade, bem como se associam a rouquidão e eventos de vômitos quando há suspensão do uso de IBP. Por outro lado, há cinco anos, não apresenta mais pneumonias ou mesmo episódios de hiper-reatividade brônquica e encontra-se com adequado desenvolvimento pâncreo-estatural para a idade. Avaliações no último ano, por endoscopia digestiva alta, revelam pequena hérnia hiatal com esofagite grau B de Los Angeles. O tratamento preferível para essa criança é:
- A) Trocar o IBP por domperidona e reavaliar, após 6 meses, por pHmetria.
 - B) Proceder a tratamento para *Helicobacter pylori* e, em seguida, reavaliar por endoscopia.
 - C) Confeccionar uma válvula anti-refluxo parcial associada a piloroplastia por acesso convencional.
 - D) Realizar uma gastroduoplicatura a Nissen associada a hiatooplastia por vídeo-laparoscopia.
35. Lactente, 1 mês de vida, sexo masculino, previamente hígido e em aleitamento materno exclusivo. Apresenta vômitos em jato, não biliosos e pós-alimentares, há 72 horas, em piora progressiva. Não apresenta febre, mas encontra-se com irritabilidade e choro fácil. Exame físico normal, exceto por certa distensão em região epigástrica e massa em formato de oliva palpável no quadrante superior direito do abdome. A conduta seguinte para esta criança é:
- A) Iniciar anti-emético e reavaliar em 24 horas.
 - B) Solicitar endoscopia digestiva alta, de urgência.
 - C) Encaminhar para intervenção cirúrgica imediata.
 - D) Colher gasometria e aferir eletrólitos séricos.
36. Mulher de 54 anos observou há 4 meses presença de pequena massa de crescimento lento em região cervical zona III pré-auricular esquerda. Relata não sentir dor ou desconforto local e nega outros sintomas. Foi solicitado, então, tomografia da região cervical que evidenciou orla de tecido parotídeo normal superficial à massa heterogênea mais profunda. Submeteu-se a cintilografia da região cervical sugestiva de “manchas quentes” ao nível da parótida esquerda. Qual a conduta mais apropriada nesse caso?
- A) Excisão cirúrgica com margem de tecido normal.
 - B) Excisão somente do nódulo, descascando o mesmo.
 - C) Excisão de toda a glândula parótida esquerda.
 - D) Acompanhamento clínico regular e periódico.
37. Paciente de 43 anos, sexo feminino, iniciou há 6 meses quadro de sudorese, perda de peso, intolerância ao calor, além de sede exacerbada. Relata que, desde o início dos sintomas, apresenta amenorreia e perda de peso discreta. Refere, ainda, excitabilidade, agitação e insônia. Paciente realizou dosagens hormonais que foram compatíveis com TSH de 0,1 mU/L e T4 livre de 7,8 ng/dl. Submeteu-se, ainda à realização de US cervical compatível com tireoide levemente aumentada com nódulo de 02 cm em 1/3 médio do lobo direito. Apresentou cintilografia com I¹³¹ que evidenciou área autônoma de função em 1/3 médio do lobo direito, com decréscimo de função do restante da glândula. Com respeito ao caso, a melhor conduta definitiva é:
- A) Tireoidectomia total.
 - B) Terapia com radioiodo.
 - C) Medicação anti-tireoidiana.
 - D) Lobectomia tireoidiana direita.

38. Gabriel, 18 anos, vítima de acidente com motocicleta, apresenta fratura de rádio. Foi solicitado realização de bloqueio de plexo braquial para redução incruenta da fratura. Qual dos seguintes agentes anestésicos possui o maior tempo de duração de ação e por esse motivo permite que haja analgesia mais prolongada?
- A) Lidocaína.
 - B) Mepivacaína.
 - C) Cloroprocaína.
 - D) Ropivacaína.
39. Marília, 38 anos, em pós-operatório, apresenta quadro de insuficiência respiratória com indicação de intubação traqueal. Após realizar a sedação da paciente e tentar intubar por três vezes sem êxito, tentou-se promover ventilação sob máscara facial, sem sucesso. Além de pedir ajuda, qual o próximo passo recomendado?
- A) Considerar o uso de máscara laríngea.
 - B) Solicitar broncoscopia para intubação.
 - C) Realizar cricotireoidostomia.
 - D) Realizar traqueostomia.
40. Paciente do sexo masculino obeso e diabético com dor lombar esquerda em cólica, irradiando para região genital. Diante da hipótese diagnóstica mais provável, assinale a alternativa correta.
- A) Radiografia simples de abdome e exame de urina são padrão ouro para o diagnóstico. E ureteroscopia semi-rígida para o tratamento dos cálculos de ureter distal.
 - B) TC sem contraste é o padrão-ouro no diagnóstico da litíase urinária. A nefrolitotripsia percutânea é o melhor método para o tratamento de cálculos renais maiores que 2 cm.
 - C) Ultrassonografia é o padrão ouro no diagnóstico da litíase urinária. A ureteroscopia flexível é uma alternativa para cálculos de ureter superior e renais menores de 1,5 cm que não respondem a litotripsia extracorpórea.
 - D) Ressonância magnética é o padrão ouro para diagnóstico da litíase urinária. A litotripsia extracorpórea é o método de eleição em nosso meio para tratamento de cálculos renais menores que 2 cm e com densidade < 1000 UH.
41. Paciente com ferimento cortante na face palmar do segundo dedo da mão direita apresenta lesão de pele e tendão. Qual das alternativas abaixo melhor representa a sequência mais provável de diagnóstico, exame clínico e tratamento?
- A) Descontinuidade do tendão flexor superficial – ausência de flexão da articulação interfalangeana distal ao exame – tenorrafia e imobilização da mão com tala gessada dorsal em posição funcional.
 - B) Descontinuidade do tendão flexor profundo – ausência de flexão da articulação interfalangeana proximal ao exame – tenorrafia e imobilização da mão com tala gessada dorsal em posição funcional.
 - C) Descontinuidade do tendão flexor profundo – ausência de flexão da articulação interfalangeana proximal ao exame – tenorrafia e imobilização da mão com tala gessada dorsal com punho em leve flexão, metacarpofalangeana com 80 graus de flexão e interfalangeanas proximal e distal em extensão.
 - D) Descontinuidade do tendão flexor superficial – ausência de flexão da articulação interfalangeana proximal ao exame – tenorrafia e imobilização da mão com tala gessada dorsal com punho em leve flexão, metacarpofalangeana com 80 graus de flexão e interfalangeanas proximal e distal em extensão.
42. Queimaduras de face frequentemente resultam em cicatrizes quelóideanas e inestéticas. Para reparação do aspecto estético e funcional da face, após a ressecção do tecido quelóideano, muitas opções são possíveis. Em relação à escolha de técnicas de reparação, escolha a alternativa correta.
- A) Se possível, enxertos de pele de espessura parcial são quase sempre a melhor opção porque, geralmente, há grande quantidade de área doadora e contraem pouco.
 - B) Se possível, enxertos de pele de espessura total são quase sempre a melhor opção porque resultam em bom aspecto estético e contraem pouco.
 - C) Se possível, retalhos de pele da vizinhança são quase sempre a melhor opção para substituir pele das pálpebras porque mimetizam a pele perdida.
 - D) Se possível, deve-se evitar a associação de retalhos e enxertos de pele pois resultam em resultado pouco estético.

43. Paciente de 40 anos, mastectomizada do lado direito, submetida a radioterapia axilar desenvolveu linfedema crônico em membro superior direito. Depois de anos, apresentou a lesão de pele mostrada a baixo.

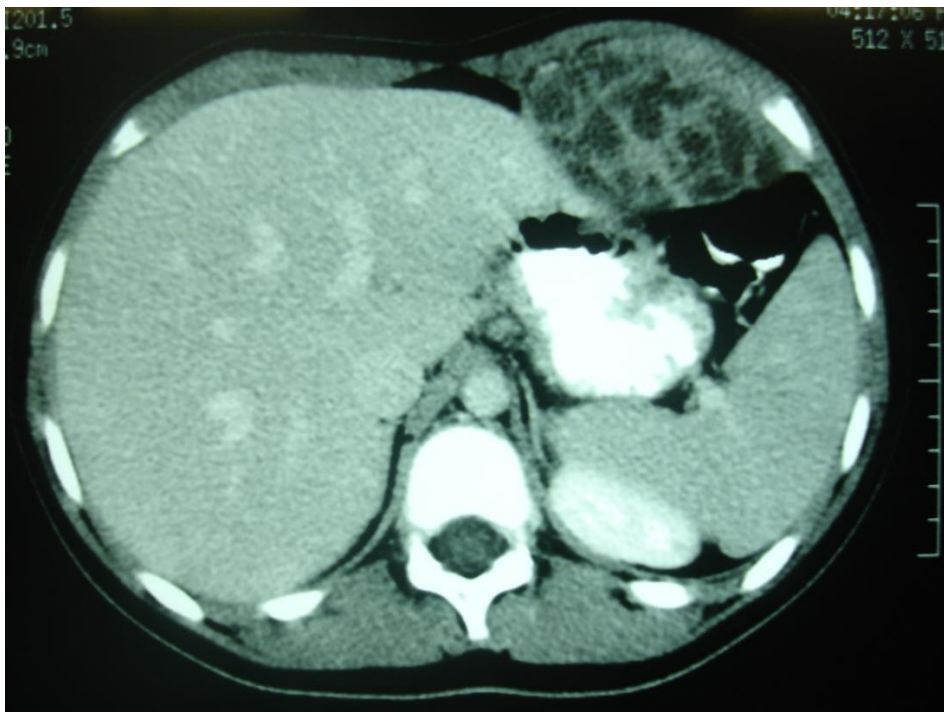


Conferir figura correspondente com melhor resolução no anexo (FIGURA 2)

Baseada nesses dados, a hipótese diagnóstica mais provável é:

- A) Angioendotelioma.
 - B) Sarcoma epitelióide.
 - C) Sarcome de Kaposi.
 - D) Linfoangiossarcoma.
44. Sr. Raimundo, 56 anos, em pós-operatório, apresenta quadro de sepse de origem abdominal. Administrado antibiótico, realizado reposição volêmica, mantém pressão venosa central entre 10-12mmHg, a saturação venosa de O₂ é 70%, a pressão arterial média se mantém entre 45-50mmHg, mesmo com dose elevada de noradrenalina em infusão contínua.
Diante do exposto, qual o fármaco recomendado para manutenção das metas hemodinâmicas?
- A) Vasopressina.
 - B) Dobutamina.
 - C) Adrenalina.
 - D) Dopamina.

45. Um homem de 57 anos portador de uma hérnia inguino-escrotal importante, à direita, é submetido a tratamento cirúrgico sob anestesia peridural com sedação. Durante o procedimento, faz um episódio de bradicardia, hipotensão acentuada seguida de parada cardiorrespiratória. A monitorização mostra atividade elétrica, entretanto não há pulso carotídeo.
Que medidas em sequência devem ser adotadas para reverter o quadro?
- Intubar o paciente, iniciar RCP, ofertar oxigênio suplementar, administrar epinefrina, pesquisar causas.
 - Iniciar RCP de imediato, ofertar oxigênio suplementar, administrar epinefrina e atropina, pesquisar causas.
 - Intubar o paciente, ofertar oxigênio suplementar, iniciar RCP, administrar epinefrina e atropina, pesquisar causas.
 - Iniciar RCP de imediato, ofertar oxigênio suplementar, intubar o paciente, administrar epinefrina e atropina, pesquisar causas.
46. Considerando as apresentações mais comuns de irrigação arterial, drenagem venosa e anatomia pélvica, qual das opções abaixo relacionadas contém a sequência correta com relação aos vasos e região anatômica apresentados a seguir:
- Artéria da qual se origina a artéria uterina.
 - Veia para a qual drena a veia ovariana direita.
 - Estrutura através da qual passam os vasos pudendos internos.
- Artéria hipogástrica, veia cava inferior, canal de Alcock.
 - Artéria ilíaca interna, veia ilíaca externa, canal do femoral.
 - Artéria ilíaca externa, veia ilíaca externa, canal do obturador.
 - Artéria ilíaca externa, veia cava inferior, canal inguinal interno.
47. Adolescente, 15 anos, apresenta lesão de crescimento progressivo em parede abdominal, conforme imagem de tomografia computadorizada (vide figura), medindo 9x8x5cm. Apresenta bom estado geral e sem outras lesões detectáveis nos exames de estadiamento. Realizou biópsia por agulha grossa da lesão que revelou sarcoma de Ewing.



Conferir figura correspondente com melhor resolução no anexo (FIGURA 3)

Assinale a alternativa que apresenta a sequência terapêutica inicial mais apropriada para esse paciente.

- Cirurgia seguida de radioterapia.
- Cirurgia seguida de quimioterapia.
- Quimioterapia seguida de cirurgia.
- Radioterapia seguida de quimioterapia.

48. Criança, 10 meses de vida, foi levada ao pediatra por lesões nodulares azuis subcutâneas e aumento de volume abdominal. Após investigação em serviço terciário especializado, foi diagnosticada como portadora de neuroblastoma com lesão primária adrenal localizada e presença de metástases cutâneas e óssea. No sentido de definir terapêutica e prognóstico, segundo o Sistema de Estadiamento Internacional de Neuroblastoma (INSS), o estadiamento dessa criança é:
- A) Estádio 2B
 - B) Estádio 3
 - C) Estádio 4
 - D) Estádio 4S
49. O uso de β -bloqueadores no período pós-operatório tem-se provado valioso na redução do impacto negativo de comorbidades cardíacas em pacientes com fatores de risco de complicações cardíacas. Qual das opções abaixo, por si só, representa uma indicação do uso de β -bloqueador perioperatório?
- A) Cardiopatia isquêmica.
 - B) Idade > 65 anos.
 - C) Hipertensão.
 - D) Tabagismo.
50. Revisão sistemática realizada em 2008 sobre a ocorrência de eventos adversos em pacientes internados revelou que 01 (um) em cada 150 (cento e cinquenta) pacientes hospitalizados morre em consequência de um incidente. O mesmo estudo demonstrou que quase dois terços dos eventos adversos ocorridos em ambiente hospitalar foram associados ao cuidado cirúrgico. Para combater essas ocorrências, instituições como a Organização Mundial de Saúde e o Ministério da Saúde do Brasil, têm adotado e desenvolvido protocolos de cirurgia segura. Sobre o Protocolo de Cirurgia Segura adotado pelo Ministério da Saúde brasileiro, assinale a alternativa correta.
- A) A profilaxia antimicrobiana é essencial e precisa ser confirmada imediatamente após a incisão.
 - B) Antes da indução anestésica (fase de identificação), todos os membros da equipe se apresentam pelo nome e função.
 - C) Durante a fase de confirmação (antes da incisão cirúrgica), o paciente reafirma seu nome, sítio cirúrgico, procedimento e consentimento.
 - D) Caso tenha sido detectado algum problema com equipamento, a ser resolvido, o fato deve ser registrado antes que o paciente saia da sala de operação.